

De behandeling van accidentele hypothermie met behulp van cardiopulmonale bypass; een case report



R. Binnema¹, A. van der Wal¹, C. Visser¹, R. Schepp², L. Jekel³ en P. Schröder

¹EKP, Afdeling Extra-corporale Circulatie, ²Cardio-anesthesioloog, Afdeling Cardiothoracale Anesthesie, ³Cardiothoracaal chirurg, Afdeling Cardiothoracale Chirurgie, Medisch Centrum Leeuwarden

ABSTRACT

Dit case report beschrijft de succesvolle behandeling van een ernstig onderkoelde 40-jarige vrouw. Bij aankomst in de OK was de rectale temperatuur 23°C, de nasale temperatuur 21°C en de perifere temperatuur 14°C. De patiënt vertoonde een ernstige respiratoire en metabole acidose, welke gecorrigeerd is tijdens cardiopulmonale bypass (CPB). Ze werd opgewarmd tot een rectale en nasale temperatuur van 34°C. Na 272 minuten is de patiënt succesvol van de hartlongmachine ontwend. Op de IC-afdeling werd gedurende 24 uur milde hypothermie gehandhaafd. Ondanks adequate gaswaarden toonde de thoraxfoto tekenen van Acute Respiratory Distress Syndrome (ARDS). Dit beeld verbeterde binnen enkele dagen en na vijf dagen werd de patiënt overgeplaatst naar de verpleegafdeling. Op de zevende dag werd ze ontslagen uit het ziekenhuis zonder fysieke of neurologische restverschijnselen.

INTRODUCTIE

Accidentele hypothermie is onder te verdelen in milde, matige en ernstige hypothermie. Ernstige hypothermie wordt gedefinieerd als een kerntemperatuur onder de 28°C. CPB wordt vaak toegepast voor het opwarmen van slachtoffers met accidentele hypothermie waarbij sprake is van ernstige hypothermie en circulatoir arrest¹⁻⁴.

CASE REPORT

Een ernstig onderkoelde vrouw van 40 jaar werd 13 februari 2008 in de OK van het Medisch Centrum Leeuwarden binnengebracht. 's Ochtends om 4.00 uur was ze met de auto te water geraakt alwaar ze vier uur bekneld heeft gezeten voordat het Medisch Mobiel Team ter plaatse was.

Tijdens de intubatie ontstond ventrikelfibrillatie waarvoor cardioversie werd verricht. Na een kortstondig sinusritme was er sprake van asystolie. Cardiopulmonale resuscitatie werd onmiddellijk gestart en gecontinueerd gedurende het transport naar het ziekenhuis. De patiënt arriveerde in de OK met een rectale temperatuur van 23°C, een nasale temperatuur van 21°C en een perifere temperatuur van 14°C. Na anesthesiologische inductie en mediane sternotomie werd de hartmassage intrapleuricaal voortgezet. De extracorporale circulatie werd gestart na volledige heparinatie (300 IE/kg, LEO Pharma, Breda, Nederland) en canulatie van de aorta ascendens met een 22 french arteriële canule (Medtronic Inc. Minneapolis, MN, USA) en het rechter atrium met een 34/46 french two-stage canule (Medtronic). De hartlongmachine (HL-30, Maquet Jostra Medizintechnik AG, Hirrlingen, Duitsland) bestond uit een centrifugaal pomp (Rotaflow-RF32; Maquet), een membraan oxygenator (Quadrox D; Maquet), een arterieel filter (Quart; Maquet), een veneus collapsable reservoir (JVR 1900; Maquet) en een cardiotorie reservoir (BCR 3500; Maquet). Alle onderdelen zijn Bioline-gecoat met uitzondering van het veneuze reservoir dat een Safeline-coating bevat. Ter decompressie van het hart heeft de chirurg een linker ventrikel drain geplaatst. De arteriële druklijn werd in de arteria femoralis geplaatst. De nasopharyngeale, de rectale en de perifere temperatuurprobes werden gepositioneerd. Ondertussen werd de chirurg via de huisarts geïnformeerd over haar medische status. De patiënt bleek een gezonde vrouw te zijn met een blanco cardiale voorgeschiedenis. CPB werd uitgevoerd met gebruikmaking van pulsatiele flow en totale hemodilutie. Bloedsamples werden afgenomen ten

	9:47	10:10	10:35	11:20	11:50	12:40	13:30	14:10	15:20
	23°C	23°C	26°C	28°C	32°C	33°C	33°C	34°C	post CPB
Hb (mmol/l)		4,0	4,4	5,0	4,6	5,3	5,1	5,1	5,6
Ht		0,20	0,21	0,23	0,21	0,24	0,24	0,25	0,28
fHb (µmol/l)		2	14	15	16	22	18		
Trb (x 10 ⁹ /l)			137	187	178	193	155		
Fibr (g/l)		1,1	1,1	1,4	1,4	1,4	1,2		
COD (kPa)		2,4	2,3	3,1	2,4	2,5	2,9		
pH	6,74	7,02	7,26	7,35	7,31	7,33	7,22	7,37	7,28
PaO ₂ (kPa)	36,4	17,2	20,0	19,9	23,3	21,9	20,7	17,6	8,7
PvO ₂ (kPa)		5,8	4,5	3,8	4,5	4,7	6,0		
PaCO ₂ (kPa)	12,0	5,7	5,0	5,2	5,3	5,6	5,1	4,9	7,3
PvCO ₂ (kPa)		8,2	8,1	6,3	6,5	7,5	6,3		
SaO ₂ (%)	99	98	99	99	100	99	99	99	91
SvO ₂ (%)		60	55	51	58	64	74		
BE	-22,0	-14,0	-9,5	-0,2	-1,7	-5,3	-8,2	-3,6	-1,9
Na (mmol/l)		143	152	150	146	154	146	151	151
K (mmol/l)	3,7	2,5	2,9	4,1	3,8	3,7	3,0	3,7	3,9
Cl (mmol/l)		103	104	102	105	110	105	116	118
Glucose (mmol/l)		24,3	22,5	18,5	15,4	9,7	4,4	2,5	2,9
Ca (mmol/l)		1,02	0,89	0,85	1,05	1,07	0,80	1,03	1,24
Lactaat (mmol/l)		13,4	12,9	12,3	10,8	10,2	6,8	6,5	4,2

Tabel 1. Bloedwaarden, afkomstig uit CDI-500, ABL800-analyzer en laboratorium-analyses.

behoefte van kruisbloed, Åstrup en elektrolyten. Het kalium(K)-gehalte toont de ernst van celnecrose en was daarmee een belangrijke parameter van het eerste sample. Het K-gehalte was laag-normaal en is gedurende de operatie nauwelijks gestegen. Echter was er wel sprake van een ernstige respiratoire en metabole acidose (tabel 1). Er is gebruik gemaakt van een hemoconcentrator (HF 5000TS; Fresenius Hemocare, Hamburg, Duitsland) waarmee 2500 ml ultrafiltraat is uitgescheiden. Het hematocriet (Ht) is bovendien geoptimaliseerd met behulp van Packed Cell's (PC), waarvan uiteindelijk drie eenheden (900 ml) tijdens CPB zijn toegediend. Transfusie van fresh frozen plasma (FFP) en trombocyten was niet geïndiceerd. De kreatinine- en ureumwaarden post-CPB laten zien dat de nieren goed functioneerden. De urineproductie was adequaat en de vochtbalans post-CPB was +1230 ml (tabel 2). De lage

veneuze saturatie van 50-55% bij een adequate arteriële saturatie (SaO₂: 98-100%, PaO₂: 20-23 kPa) en een bloedflow van 4,5 l/min kan worden verklaard door de hoge zuurstofconsumptie (240 ml/min bij 28°C) tijdens de opwarmingsfase. De hoge zuurstofconsumptie werd veroorzaakt door een verhoogd metabolisme. Na 272 minuten CPB is de patiënt succesvol van de hart-longmachine onttend met uitsluitend Dopamine i.v. (5 ml/uur; Zambon Nederland BV, Amersfoort, Nederland) als ondersteuning. Vanwege een gereduceerde pulmonale compliance, vermoedelijk veroorzaakt door depletie van surfactant, werd ze kunstmatig geventileerd volgens het open-long-concept⁵ met een hoge positive end-expiratory pressure (PEEP) en een hoge fractionele inspiratoire zuurstofconcentratie (FiO₂).

TEMPERATUUR

De watertemperatuur van de heater-cooler unit (HCU 30; Maquet) werd bij aan-

Input	Hoeveelheid (ml)	Output	Hoeveelheid (ml)
Priming	1580	Hemofiltratie	-2500
Gelofusine	1750	Evaporatie	-1000
Albumine (20%)	100	Bloedverlies gazen	-200
Mannitol (20%)	200	Bloedverlies Cell Saver	-1500
NaHCO ₃ (8,4%)	450	Residuaal volume HLM	-50
Packed Cells	900	Diurese	-660
Cell Saver PC's	560		
KCl (7,45%)	40		
K/Mg	60		
Vulling anesthesie	2500		
Totaal	8140		-6910
Vochtbalans	1230		

Tabel 2. Vochtbalans CPB

vang van CPB ingesteld op 25°C, te weten de rectale temperatuur van de patiënt +2°C. Deze temperatuur werd gehandhaafd tijdens een periode waarin gestart is met de correctie van de hemodynamiek. Homiotherme organismen, waaronder de mens, handhaven de pH volgens pH-stat. Bij hypothermie resulteert dit in een hoog totaal CO₂ (TCO₂). Een hoog TCO₂ is tijdens de opwarmingsfase een risico voor het ontstaan van micro-embolieën. Daarom werd het zuur-base evenwicht van de patiënt eerst gecorrigeerd naar alpha-stat, alvorens op te warmen. De watertemperatuur werd verhoogd om uiteindelijk een rectale en nasale temperatuur van 34°C te bereiken. Na circa 140 minuten werd dit bereikt. De temperatuur van de extremiteiten, met name van de benen, bleef lange tijd laag (15-17°C). Voor actieve opwarming van de onderste extremiteiten is gebruik gemaakt van een verwarmingssysteem met warme lucht (Bair Hugger® 505, Arizant Healthcare Inc., USA). Uiteindelijk zijn de benen na ongeveer vier uur verwarmd tot 32°C (figuur 1). Het is van belang het gehele lichaam opgewarmd te hebben alvorens te onttrekken van de hartlongmachine, om het risico op 'afterdrop' te minimaliseren. Afterdrop is een daling van de kerntemperatuur na beëindiging van CPB, als ge-

volg van warmte-overdracht van kouder bloed uit de extremiteiten. In overeenstemming met het IC-beleid van patiënten na Out-of-Hospital Cardiac arrest (OHCA) behoorde de patiënt gedurende 24 uur op de IC mild hypotherm (34°C) te blijven. Dit werd gerealiseerd door de patiënt actief te koelen met behulp van de ThermoWrap (Allon, MTRE Advanced Technology Ltd., Israël). Milde hypothermie wordt toegepast om neurologische schade te beperken^{1,2}.

VERLOOP OP DE IC

In de namiddag is de patiënt naar de IC overgebracht. Diverse medicamenten (Dormicum, Dobutamine, Noradrenaline, Dopamine, KCl, Morfine en Actrapid) werden per infuus toegediend.

's Avonds kwam de patiënt bij bewustzijn en probeerde zichzelf te extuberen, waarop de sedatiediepte is aangepast. De diurese was adequaat en via de drains werd slechts 300 ml bloed en pleuravocht uitgescheiden gedurende de eerste 7 uren op de IC.

De volgende dag werd de actieve koeling gestopt en warmde de patiënt passief op. Na circa twee uren werd een rectale temperatuur van 36-37°C bereikt. De arteriële bloeddruk (AP) was 110/70 mmHg. De centraal veneuze druk (CVD) was 13

mmHg (bij een PEEP van 10-12 cmH₂O). De thoraxfoto toonde tekenen van ARDS, ondanks goede bloedgaswaarden. Desondanks werd er besloten de toediening van Dormicum te stoppen en kwam de patiënt bij kennis. Vanwege pulmonale insufficiëntie is ze wederom gesedeerd. Alle medicatie werd gecontinueerd, met toevoeging van Amlodipine en Esmeron. In verband met mogelijke aspiratie werd tevens besloten Ciproxin en Amfotericine B toe te dienen. Er zijn kweken afgenomen die later negatief zijn gebleken.

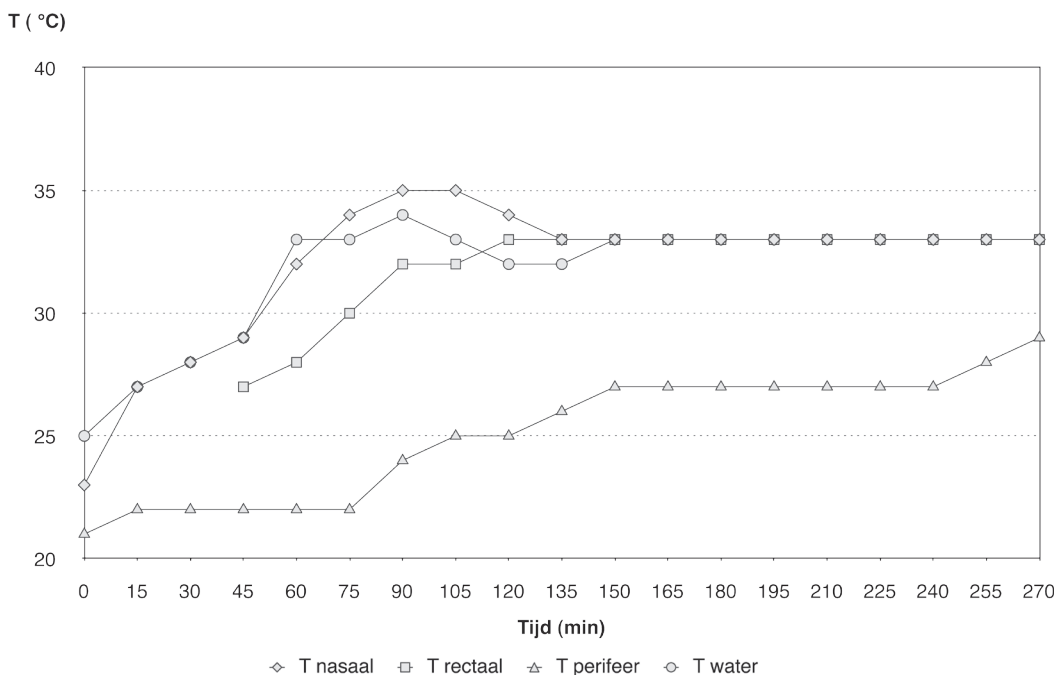
De vochtbalans op de IC was positief (+6108 ml) ondanks een goede drainproductie (-1590 ml) en diurese (-3815 ml). De thoraxfoto liet een lichte verbetering van de longen zien ten aanzien van pulmonaal oedeem.

De derde dag werd de patiënt gedetubeerd en is de toediening van alle medicatie, met uitzondering van Actrapid, gestopt. De patiënt kwam bij kennis en de bloeddruk bleef stabiel. Na vijf dagen vond overplaatsing naar de verpleegafdeling plaats. Op de zevende post-operatieve dag is de patiënt uit het ziekenhuis ontslagen zonder fysieke of neurologische restverschijnselen, behoudens de wond van de sternotomie.

DISCUSSIE

CPB wordt toegepast bij het opwarmen van slachtoffers van accidentele hypothermie waarbij sprake is van circulatoir arrest of een kerntemperatuur lager dan 28°C^{3,4,6,7}. Matige hypothermie (28-32°C) kan worden behandeld met interne opwarmingstechnieken, zoals warme-vloei-stofinfusie en warme peritoneale dialyse. Externe technieken (warme dekens, warm bad) worden toegepast bij patiënten met milde hypothermie (32-35°C)^{3,4,6,7}. In de literatuur worden diverse ervaringen beschreven over opwarming met CPB. Bij de meerderheid wordt femoralis canulatie toegepast. Atriale-aortale canulatie heeft echter een aantal voordelen. Na mediane sternotomie is inwendige hartmassage mogelijk. Tevens kan een hogere cardiac index worden bereikt en is het mogelijk een linker ventrikel drain te plaatsen om dilatatie van het hart te voorkomen³.

Publicaties tonen een mortaliteitspercentage van 31-87%. Dit percentage is sterk afhankelijk van de etiologie van de hypothermie en de hemodynamische toestand van de patiënt. De meest voorkomende complicaties zijn ARDS, nierfunctiestoornissen en neurologische schade^{3,4,6,7}. Er bestaan verschillende opvattingen over



Figuur 1. Het temperatuurverloop

de snelheid van opwarmen en de maximale temperatuur na CPB. Uit het onderzoek van Grigore et al. blijkt dat opwarmen met een kleine temperatuurgradiënt van 2°C tussen nasopharyngaal en het perfusaat, een betere neurologische uitkomst geeft, vergeleken met een grotere temperatuurgradiënt (4-6°C)⁸. De Lange et al. bevestigen dit en tonen aan dat gelimiteerd opwarmen tot 35°C neurologische schade beperkt. Milde hypothermie na CPB wordt aanbevolen om de hersenen te beschermen tegen een te hoge cerebrale temperatuur, aangezien de hersenen zelf ook warmte produceren⁹.

Tevens is het belangrijk hyperglycemie te voorkomen. Het is niet ondenkbaar dat patiënten met accidentele hypothermie een periode van cerebrale ischemie hebben doorgemaakt. Dit kan schade aan de bloed-brain barrière (BBB) aanrichten, waardoor deze meer doorlaatbaar wordt voor onder andere glucose. Een hoog bloedglucose-gehalte kan hersenoedeem veroorzaken¹⁰.

REFERENTIES

1. Bernard, SA, Gray, TW, et al. Treatment of comatose survivors of out-of-hospital cardiac arrest with induced hypothermia. *N Engl J Med.* 2002; 346:557-563
2. The Hypothermia after Cardiac arrest Study Group. Mild therapeutic hypothermia to improve the neurologic outcome after cardiac arrest. *N Engl J Med.* 2002; 346:549-556
3. Vretenar, D.F. et al. Cardiopulmonary bypass resuscitation for accidental hypothermia. *Ann Thorac Surg* 1994; 58:895-8
4. Silfvast, T. Pettilä, V. Outcome from severe accidental hypothermia in Southern Finland - a 10-year review. *Resuscitation* 2003;59:285-90
5. Miranda, D.R. et al. Ventilation according to the open lung concept attenuates pulmonary inflammatory response in cardiac surgery. *Eur J of Cardio-thoracic Surg* 2005; 28:889-95
6. Walpoth, B.H. et al. Outcome of survivors of accidental deep hypothermia and circulatory arrest treated with extracorporeal blood warming. *The New England Journal of Medicine* 1997; 20:1500-5
7. Kornberger, E. Mair, P. Important aspects in the treatment of severe accidental hypothermia: the Inns-

bruck-experience. *Journal of Neurosurgical anesthesiology* 1996; vol.8, nr.1:83-7

8. Grigore, A.M. et al. The rewarming rate and increased peak temperature alter neurocognitive outcome after cardiac surgery. *Anesth Analg* 2002; 94:4-10

9. De Lange, F. et al. The effect of limited rewarming and postoperative hypothermia on cognitive function in a rat cardiopulmonary bypass model. *Anesth Analg* 2008; 106: 739-45

10. Dietrich, W.D. et al. Moderate hyperglycemia worsens acute blood-brain barrier injury after forebrain ischemia in rats. *Stroke* 1993; 24:111-6

CORRESPONDENTIE ADRES:

Medisch Centrum Leeuwarden
Afdeling Extracorporale Circulatie
Henri Dunantweg 2
8934 AD Leeuwarden